

DERİ VE EKLERİ



1-Kılsız deri (Parmak ucu, Prep. No:)

2-Kıl (Kulak kepçesi, Prep. No:)

Kıllı deri, kılsız deri



Parmak ucu (Preparat no:)

Gözlenmesi Gereken Yapılar:

1.Epidermis

2.Stratum bazale

3.Stratum spinozum

4.Stratum granulosum

5.Stratum lusidum

6.Stratum korneum

7.Dermis

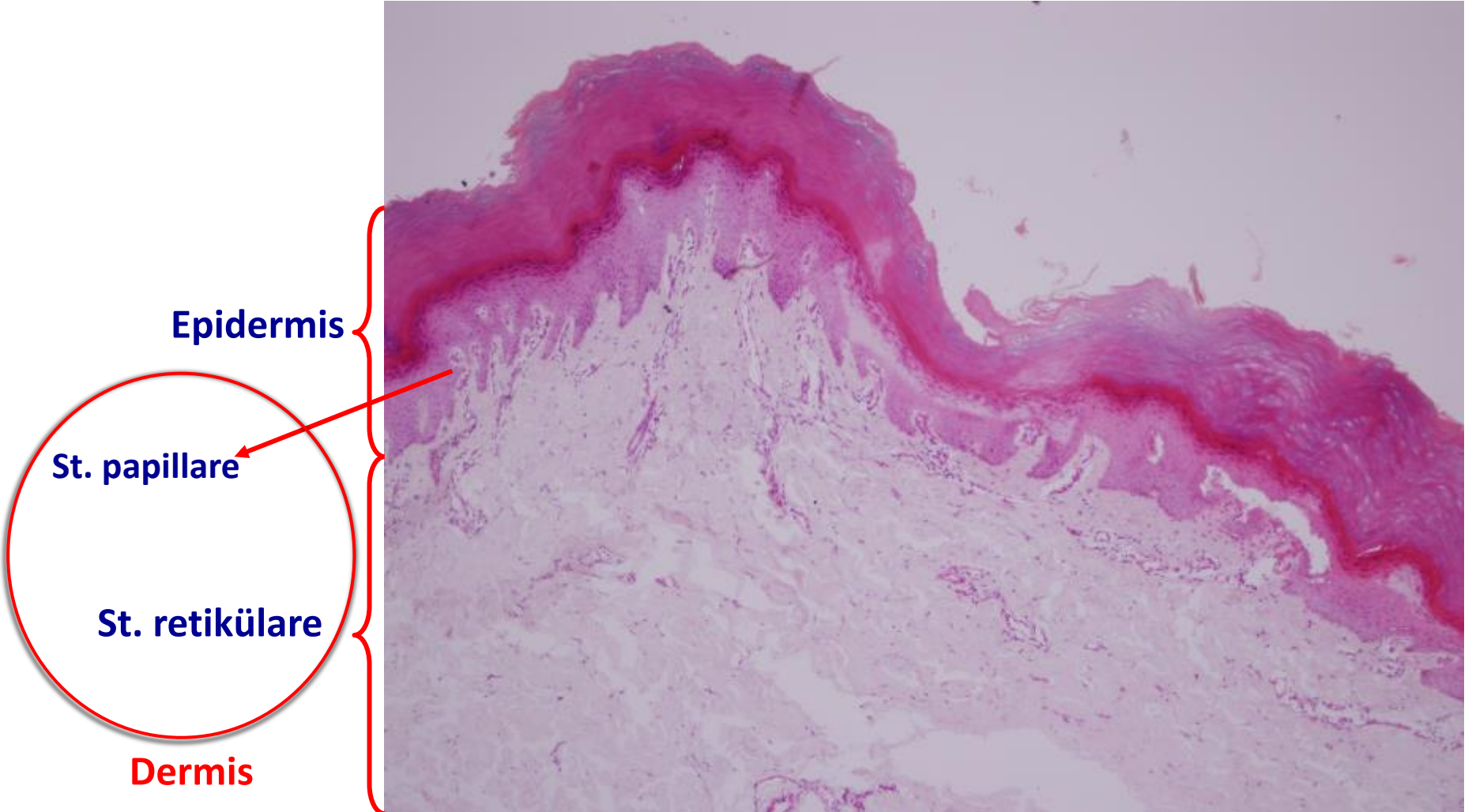
8.Stratum papillare

9.Stratum retikülare

Kılsız deri

Parmak ucu

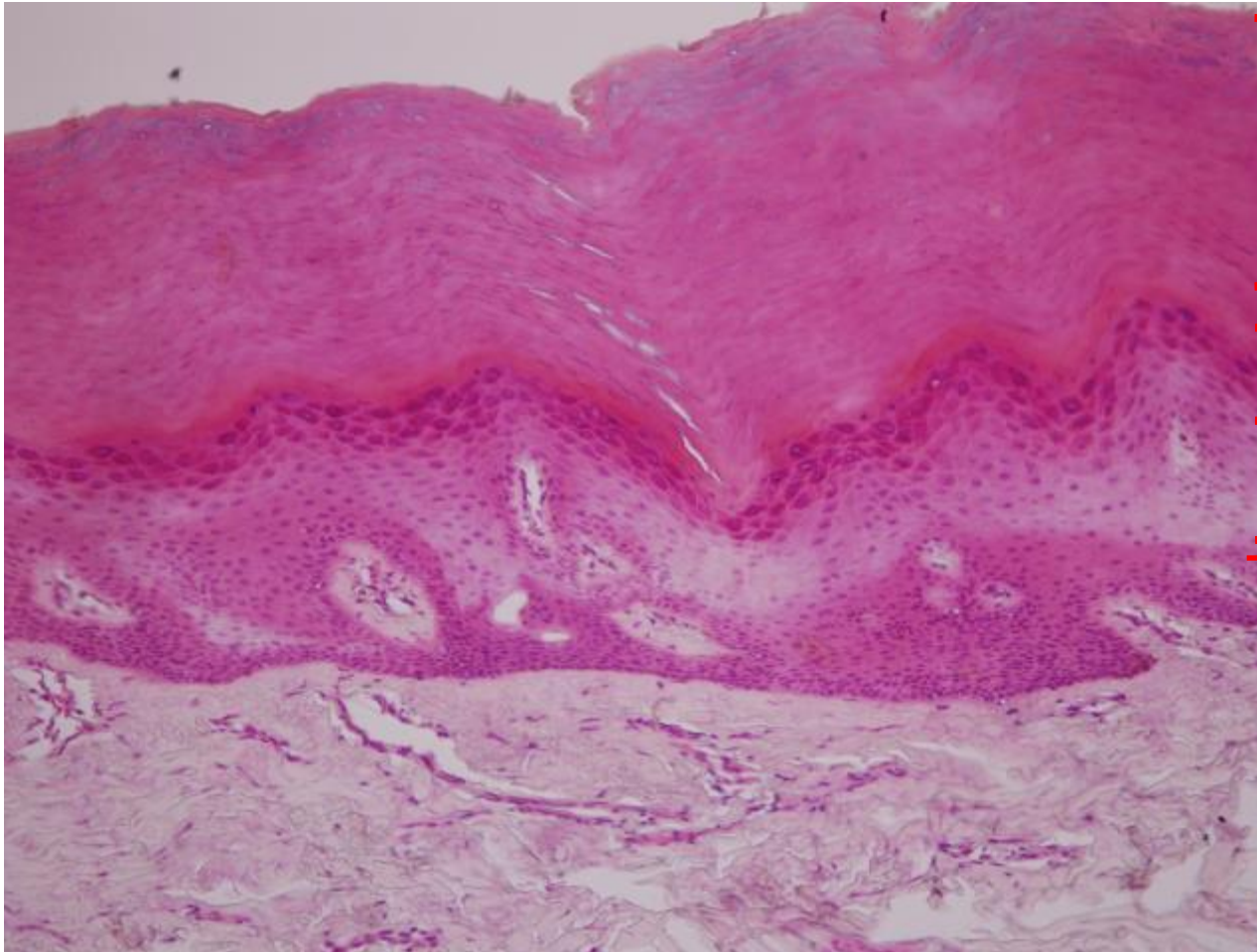
Hematoksilen&Eozin H&E



Kılsız deri

Parmak ucu

Hematoksilen&Eozin



St.korneum

St.lucidum

St.granulosum

St.spinsum

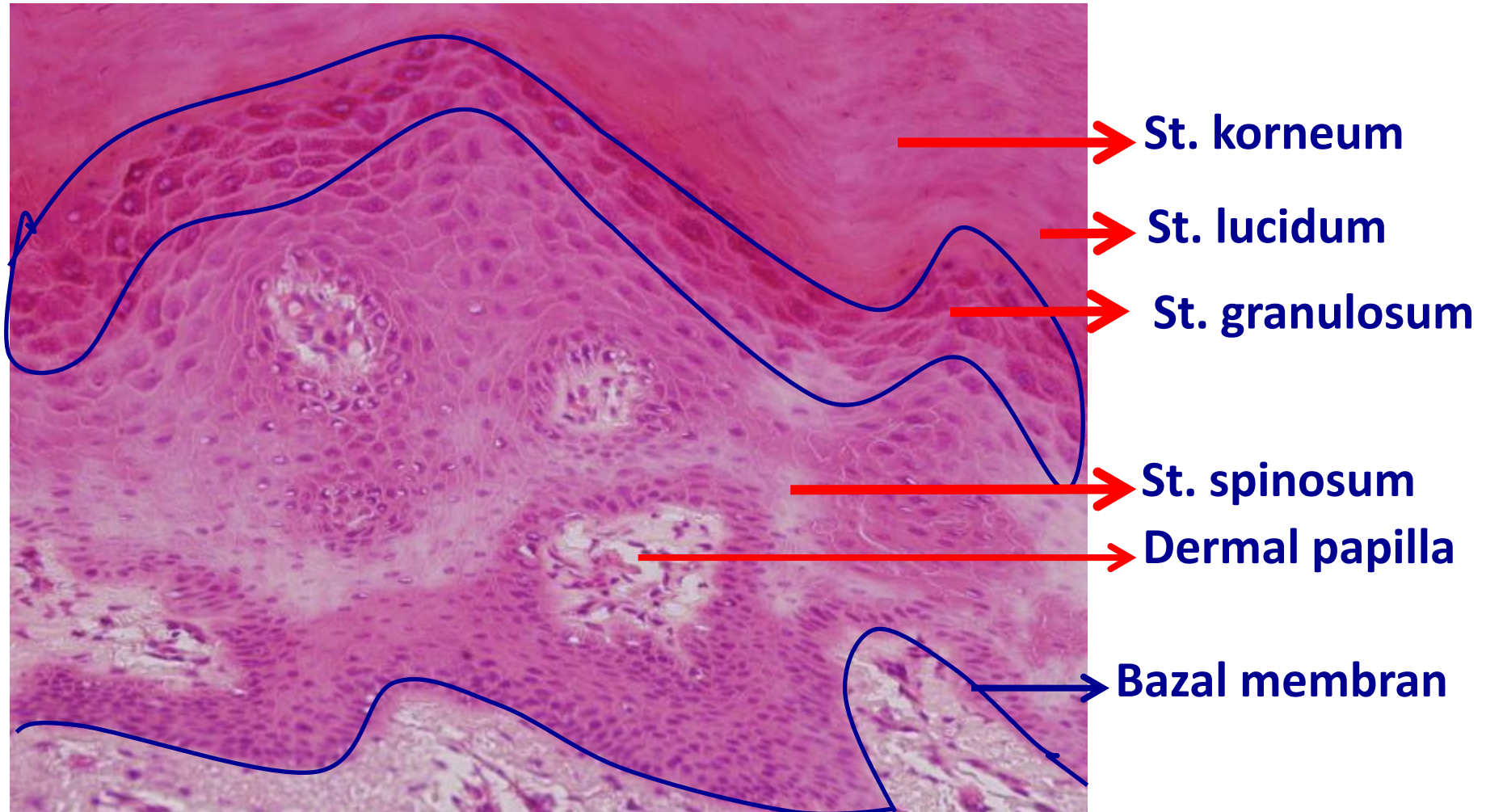
St.bazale

Dermis (düzensiz sıkı
bağ dokusu)

Kılsız deri

Parmak ucu

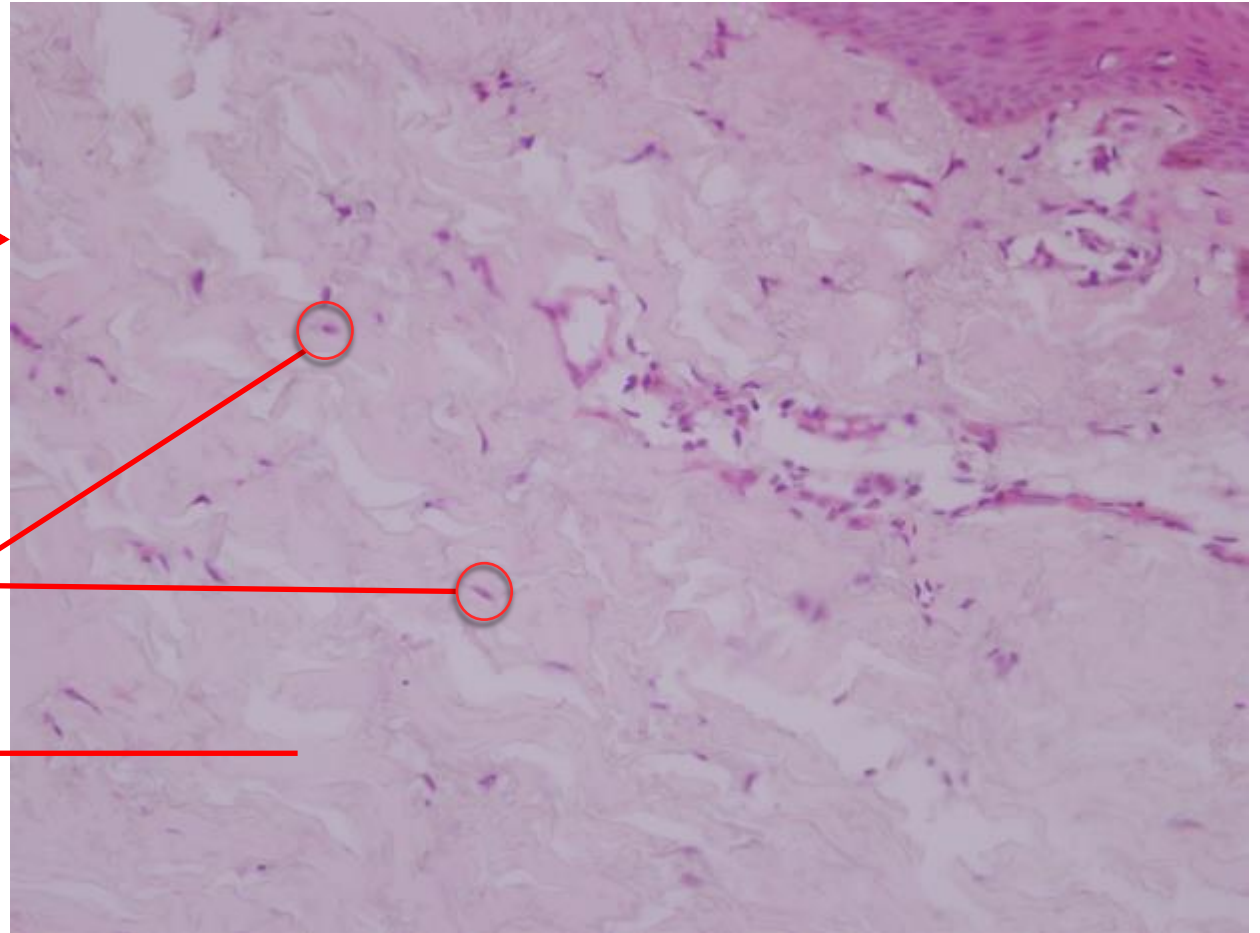
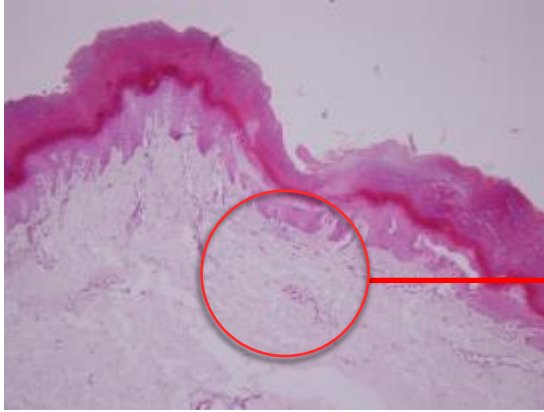
Hematoksilen&Eozin



Kılsız deri

Parmak ucu

Hematoksilen&Eozin



Fibroblastlar

**Kollagen
demetler**

Kıllı Deri-kıl



Kulak kepçesi (Preparat no:)

Gözlenmesi Gereken Yapılar:

- 1.Epidermis
- 2.Dermis
- 3.İç kök kılıfı
- 4.Dış kök kılıfı
- 5.Dermal kök kılıfı
- 6.Dış tabaka

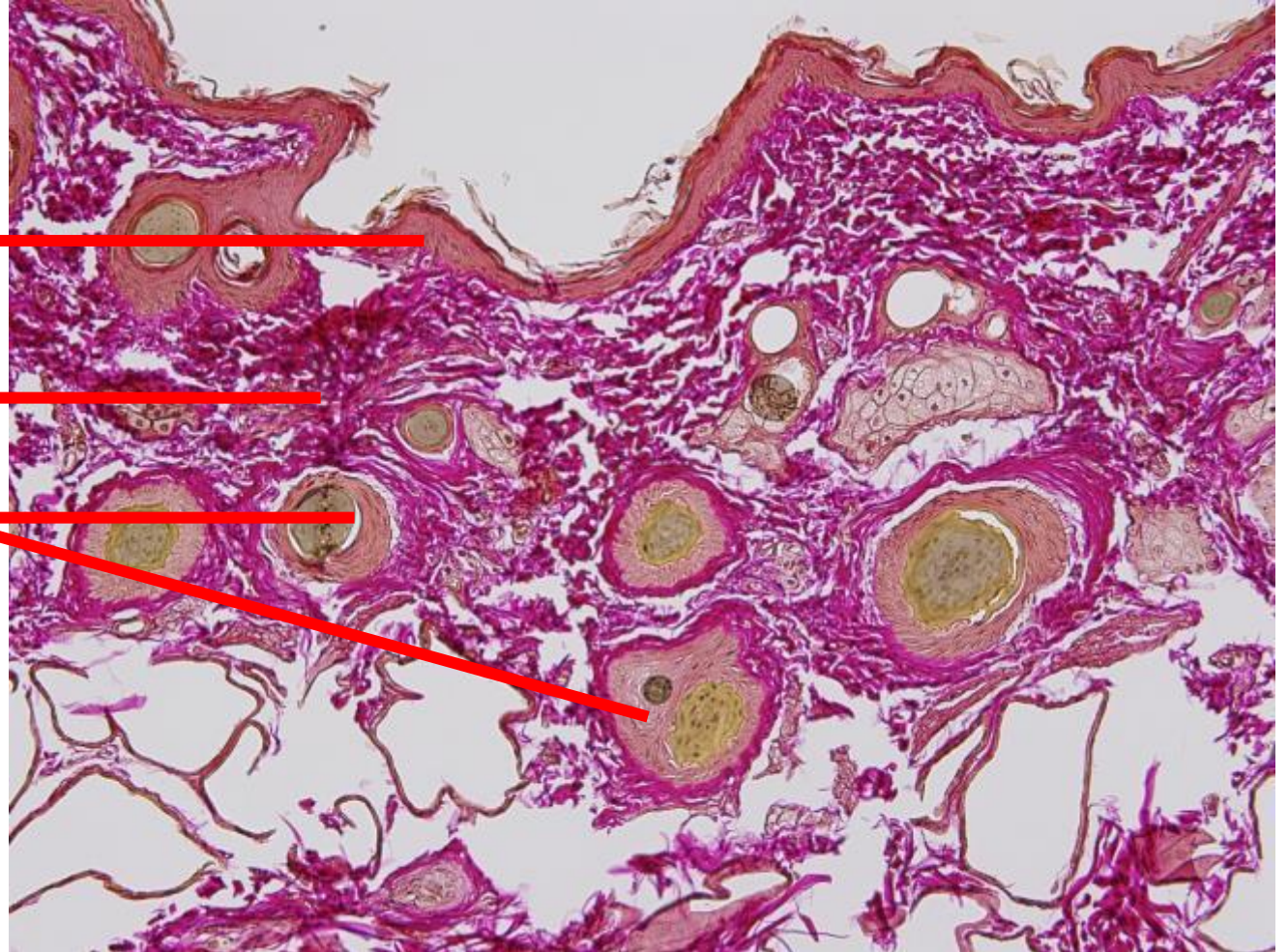Yağ bezi

Kulak kepçesi (Prep. No:)

Epidermis ←

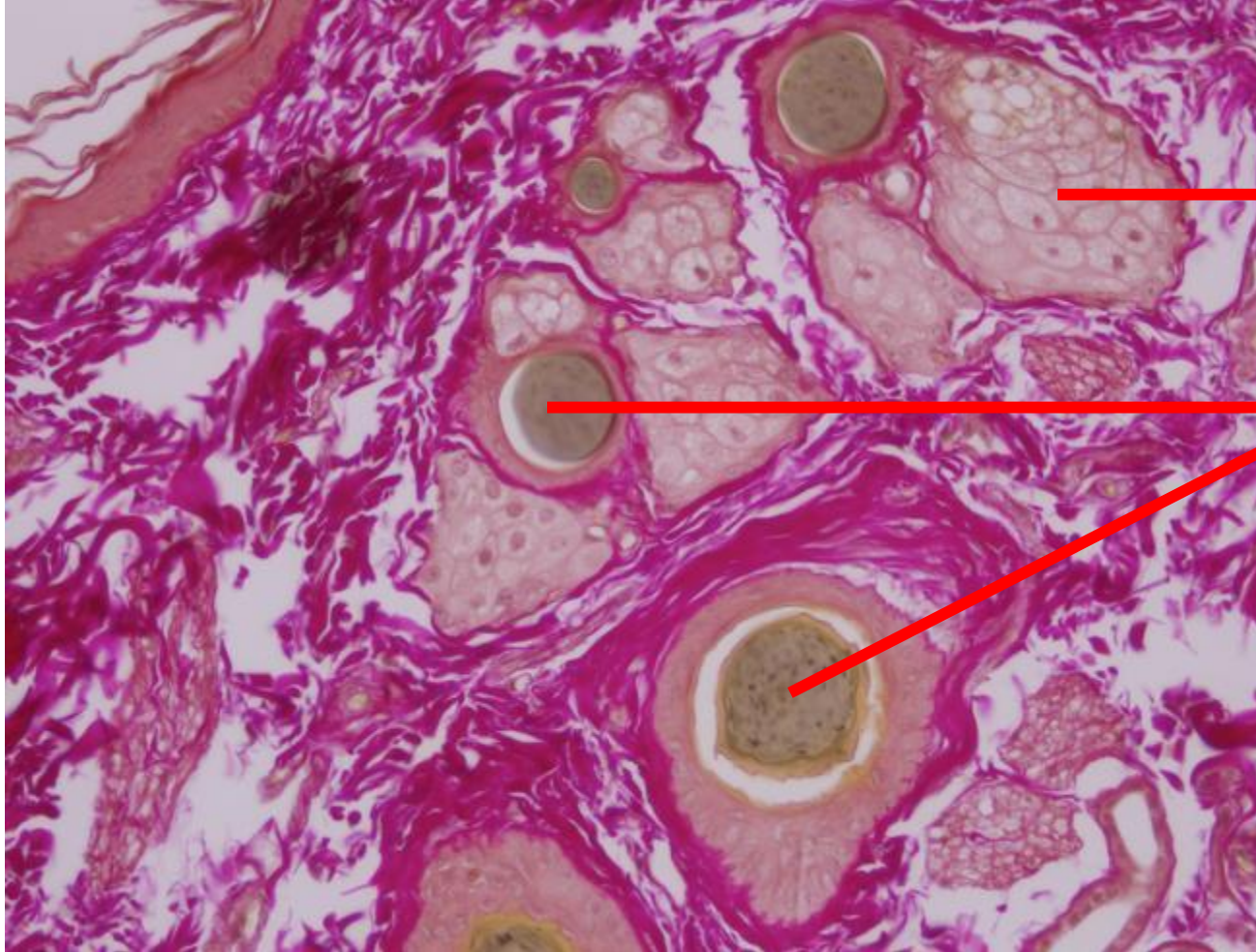
Dermis ←

Kıl folikülleri ←



Kıllı deri

Kulak kepçesi



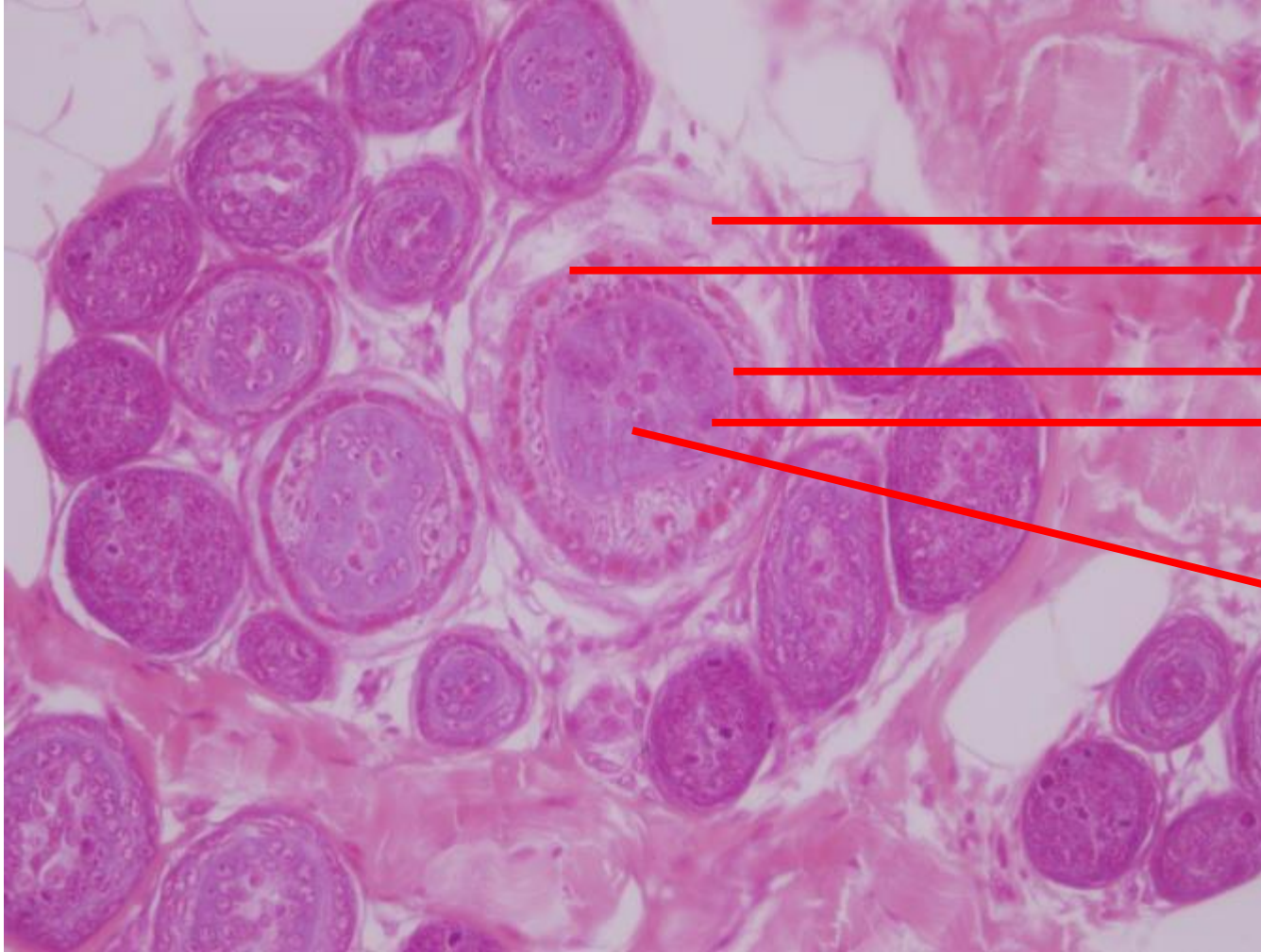
→ Yağ bezi

→ Kıl folikülleri

Kıllı deri

Kulak kepçesi

Hematoksilen&Eozin



→ Dermal kılıf

→ Dış kök kılıfı

→ İç kök kılıfı

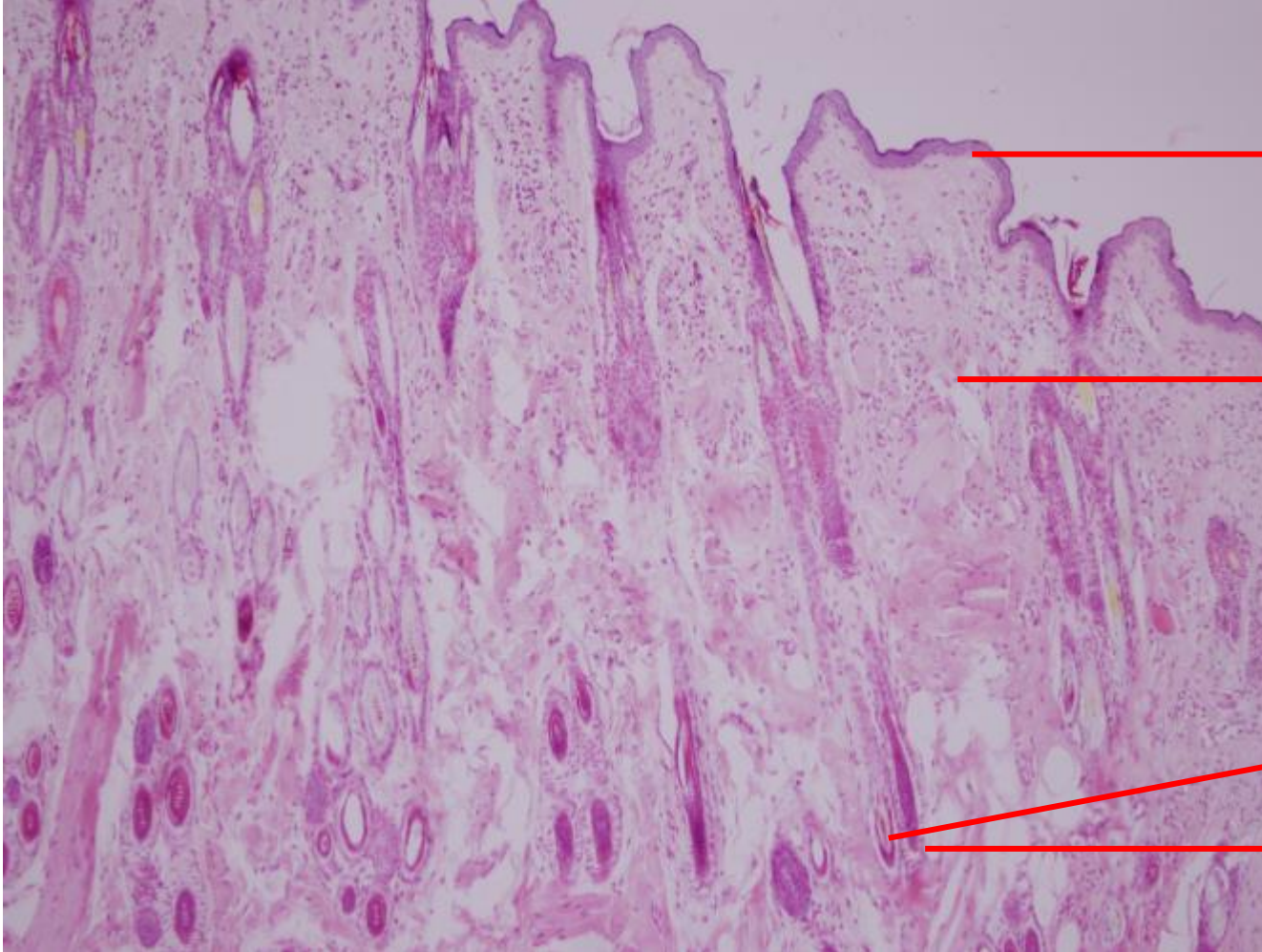
→ Korteks

→ Medulla

Kıllı deri

Kulak kepçesi

Hematoksilen&Eozin



→ Epidermis

→ Dermis

→ Kıl papillası

→ Kıl kökü